Aus der Chirurgischen Universitätsklinik zu Marburg a. L.
(Direktor Professor Dr. König.)

Über totale Rhinoplastik.

Inaugural-Dissertation

zur

Erlangung der Doktorwürde

in der

Medizin, Chirurgie und Geburtshilfe

der

Hohen medizinischen Fakultät der Universität Marburg

vorgelegt von

Walter Kurt Hoffmann,
med. prakt.
aus Baden-Baden.

ACAD. LUGD. BAT. BIBL.

MARBURG
Buchdruckerei von Joh. Hamel
1914

Angenommen von der Medizinischen Fakultät Marburg
am 16. Dezember 1913.

Gedruckt mit Genehmigung der Fakultät.

Referent: Herr Prof. König.

Meinem lieben Vater!

Wohl nichts vermag die Schönheit des Menschen mehr zu beeinflussen als gerade Entstellungen des Gesichtes, ganz besonders solche, welche durch eine Zerstörung oder völligen Verlust der Nase verursacht werden. Der Anblick dieser Menschen wirkt mitleiderregend und abstoßend zugleich, gewollte und ungewollte Geringschätzung wird den Aermsten zu Teil, die nur allzuoft ihnen Lebens- und Schaffensfreude nimmt. Ein Gebiet der segensreichsten Tätigkeit eröffnet sich hier dem Arzt, dem Chirurgen, einer Tätigkeit, die aber auch die höchsten Anforderungen an ihn stellt, die in gleichem Maße technische Fertigkeit wie künstlerischen Sinn erfordert.

Gerade die Tatsache, daß wohl nichts so entstellend wirkt, als ein Defekt der Nase, erklärt vielleicht, daß schon viele hunderte vor Jahren vor Christi Geburt in einer Zeit, wo die Chirurgie noch in den allerprimitivsten Anfängen steckte, die plastische Chirurgie, was damals so ziemlich gleichbedeutend war mit der Rhinoplastik, auf einer unverhältnismäßig hohen Stufe stand.

Die Wiege der plastischen Chirurgie steht in Indien, wo man sich, wenn die Zeitrechnung betreffs der Bücher Susrutas, in denen sich die Aufzeichnungen über Rhinoplastik finden, stimmt, schon tausend Jahre vor Christi Geburt mit ihr beschäftigt hat. Ob dort „fressende Geschwüre“ häufiger verbreitet waren und damit der Verlust der Nase häufiger bei ihnen vorkam als in anderen Ländern, mag dahingestellt bleiben, sicher aber ist, daß bei ihnen die Strafe des Nasenabschneidens eine häufig geübte war. Nicht nur Verbrecher, auch politische Agitatoren und beim Herrscher in Ungnade Gefallene wurden so gebrandmarkt und waren so, nur zu oft schuldlos, den Tiefgesunkendsten gleich, zu einem Leben ohne Ansehen, ohne Achtung, verdammt.

Diese häufigen Verstümmelungen haben vielleicht den Anstoß zur Wiederbildung des zerstörten Gesichtsteiles gegeben, einer Aufgabe, deren sich eine Priesterkaste, Koomas, annahm und ihre Technik zu hoher Vervollkommnung brachte. Ihre Methode bestand in der Wiederbildung der Nase durch Entnahme und Transplantation eines Stirnlappens.

Merkwürdigerweise finden sich in der abendländischen Literatur erst um die Zeit der Geburt Christi Aufzeichnungen über Versuche, durch Krankheit oder Verletzung zerstörte Teile des Körpers zu ersetzen. Diese Aufzeichnungen über plastische Chirurgie stammen von Celsus, der zu Beginn unserer Zeitrechnung lebte und uns in klarer Weise ein Verfahren angibt, Defekte der Nase, der Ohren und Lippen durch Verziehung von Hautlappen ohne deren Drehung zu decken. Wohl konnten mit dieser Methode kleinere Defekte beseitigt werden, unmöglich war aber mit ihr der Ersatz größerer Teile, wie der eines fehlenden Ohres oder der Nase. Und doch ist anzunehmen, daß die Aerzte der alten Kulturvölker, vor allem die der Römer und Griechen sich gerade mit diesem Problem lange vor Celsus beschäftigt haben, müssen doch Verstümmelungen des Gesichtes bei den häufigen Kämpfen der damaligen Zeit, wo Mann gegen Mann focht, bei der auch bei manchen Völkern des Abendlandes üblichen Strafe, Verbrechen durch Abschneiden von Ohren und Nase zu sühnen, verhältnismäßig häufiger gewesen sein als heutzutage. Man kann deshalb Hildebrand nur beistimmen, wenn er in seiner Schrift „Die Entwicklung der plastischen Chirurgie“ fragt: „Sollte ein Volk (das griechische) . . . . . bei dem der Sinn für schöne Körperflege in so außerordentlichem, für alle anderen Völker weit überragendem Maße entwickelt war, es unversucht gelassen haben, hier (bei Defekten des Gesichtes) Ersatz zu schaffen?“

Aber Hippokrates, wie Aristoteles verneinen die Möglichkeit der Wiederanheilung vollständig abgetrennter Teile, und Herophilus und die Alexandriner kannten die

plastische Chirurgie nicht. Auch der große Galen, der 150 Jahre nach Celsus lebte, weiß über die plastische Chirurgie nicht mehr zu sagen als dieser, und erst zu Beginn des 15. Jahrhunderts macht die plastische Chirurgie Fortschritte.

Damals erfand Branca, Wundarzt zu Catania auf Sizilien, vielleicht angeregt durch Kunde von der alten indischen Methode der Rhinoplastik, die Kunst, Nasen wiederherzustellen, und diese Kunst wurde von seinem Sohn vervollkommnet, indem dieser abweichend von seinem Vater, der zur Rhinoplastik Wangenhaut benutzt hatte, Haut des Oberarms dazu verwandte, um so die kosmetisch unschöne Narbe an der Stirn zu vermeiden. Schon am 15.—20. Tage nahm er die Lösung der neuen Nase vom Arm vor. Auch Lippen und Ohren versuchte der jüngere Branca mit Erfolg zu ersetzen.

Der Familie der Brancas folgte die der Bojanis in Calabrien, die ihre Kunst als Familiengeheimnis ausübte, ohne sie jedoch weiter auszubilden.

Auch nach Deutschland fand die Rhinoplastik Eingang; vielleicht noch bevor sie Besitz der Bojanis war. Schrieb doch 1460 Heinrich von Pfolzprund, Bruder des Deutschen Ordens, sein „Buch der Bündt-Ertzney“ (1868 von H. Haeser und Mitteldorpf durch Druck zugänglich gemacht), in dem er eine genaue Beschreibung der Operation des Nasenersatzes gibt. Pfolzprund verdankt seine Kunst, wie er selbst sagt, einem Wälschen.

Die Rhinoplastik wissenschaftlich ausgearbeitet und in einem großen Werke der Allgemeinheit zugänglich gemacht zu haben, ist das Verdienst Tagliacozzas, Professor der Anatomie und Medizin in Bologna, der uns in seinem 1597 erschienenen Werke „De chirurgia curtorum per insitionem libri duo“ in sachlicher und genauer Weise sein Operationsverfahren schildert. Er berichtet über mehrere Operationen, die so von Erfolg begleitet gewesen sein sollen, daß den Patienten, wie Tagliacozza sagt, ihre neue Nase besser als die alte gefiel.

Tagliacozzas Verfahren war folgendes: Er hob die Haut am linken Oberarm in der Gegend des Biceps zu einer Falte hoch, durchstieß sie mit einem Messer und gestaltete durch immer seichter werdende Züge einen länglichen Lappen, der nur an seinem proximalen Ende mit der übrigen Haut in Verbindung blieb und in 14tägiger Pause vor dem Wiederanheilen sorgfältig behütet wurde. Zeigte sich der Lappen nach dieser Zeit noch lebensfähig, so wurde der Arm durch einen Verband am Gesicht festgehalten und der Lappen an den vorher angefrischten Nasendefekt angenäht. War eine feste Verheilung des Armlappens eingetreten, so wurden die Nähte gelöst und der Lappen vom Arm getrennt, hierauf wurde Septum und Nasenlöcher gebildet und versucht, das Nasenprofil durch eine metallene Kapsel zu verbessern.

Wenn Tagliacozza auch sicher eine zu gute Meinung von dem Resultat seiner Operationen hatte, seine Erfolge müssen doch aufsehenerregende gewesen sein, sonst wäre ihm wohl kaum im anatomischen Theater zu Bologna eine Bildsäule, die eine Nase in der rechten Hand hält, gesetzt worden.

Sei es nun aber, daß die Dauerresultate der Tagliacozza'schen Operationstechnik doch zu wünschen übrig ließen, sei es, daß das Verfahren zu schmerzhaft und langwierig war, Tagliacozzas Operation fand nur wenig Nachahmung, und bald nach seinem Tode geriet sie in Vergessenheit.

Lange Zeit lag nun die Kunst der plastischen Operation brach. Nirgends in den Lehrbüchern des 17. und 18. Jahrhunderts findet sie ein Wort der Anerkennung; den Angaben Tagliacozzas über seine Erfolge glaubte man nicht und verwies sie in das Gebiet der Märchen. Die Pariser Akademie lehnte 1742 bei einer Diskussion über die Frage der Nasenplastik aus dem Arm das Verfahren vollkommen ab, und selbst Chirurgen von der Bedeutung eines Chopart, Desault, Richter verwarfen die plastische Operation mit Transplantation vollständig.

Erst zu Beginn des 19. Jahrhunderts beschäftigten sich die Aerzte wieder mit dem Problem der Nasenplastik. In England hatte der lebhafte Kontakt mit Indien den Aerzten Gelegenheit gegeben, die indische Methode des plastischen Nasenersatzes wieder kennen zu lernen und zu versuchen, und zweimal führte der Arzt Carpue diese Operation mit Erfolg aus, indem er sich genau an das alte indische Verfahren hielt, also die Nasen aus der Stirnhaut wiederbildete.

Vor allem ist es aber das Verdienst Graefes und später besonders von Dieffenbach, das Problem der Nasenplastik wie das der plastischen Chirurgie überhaupt wieder aufgenommen zu haben. Graefe modifizierte die Tagliacozza'sche Methode, während Dieffenbach der alten indischen den Vorzug gab, da er die derbe Stirnhaut zur Plastik viel geeigneter hielt, als die leicht schrumpfende, fettreiche des Armes, ohne dabei die Befürchtung Gräfes zu teilen, man erzeuge bei Entnahme eines Stirnlappens beim Patienten eine Meningitis oder fortschreitende Kopfrose. Dieffenbach war es auch, der zum ersten Male die Rhinoplastik bei vollkommenen Mangel der Nase ausführte, während man sich früher nur an den Ersatz der knorpeligen Nase herangewagt hatte.

Die anfänglichen Resultate der Graefeschen und Dieffenbach'schen Methoden waren recht günstige; aber sie waren nicht von Dauer: das nur aus Haut bestehende Gebilde schrumpfte und nach wenigen Jahren stand ein kleiner unförmiger Wulst an Stelle der mühsam ersetzten Nase.

Die Versuche, diesen Uebelstand durch Anwendung künstlicher Gerüste abzuhelfen, schlugen fehl. Nur Leisrink (1817) gelang es, mit diesem Verfahren etwas bessere Resultate zu erzielen, indem er nicht wie seine Vorgänger Gerüste aus Goldblech, Platin oder Blei benutzte, sondern eine leichte Platte aus Bernstein. Auch der von Langenbeck'sche Vorschlag — obwohl ein bedeutender Fortschritt — mit dem Stirnlappen das darunter-

liegende Periost mitzuverpflanzen, hatte nicht den gewünschten Erfolg, da die durch das verpflanzte Periost erwartete Knochenbildung ausblieb oder ganz ungenügend war. Auch seinen Versuch, ein knöchernes Stützgerüst, das er auf komplizierte Weise durch Aussägen von Knochenbalken aus den Rändern der Apertura pyriformis und aus der Seite der Nasenbeine herzustellen suchte, über die der Hautperiostlappen der Stirn kam, mußte er aufgeben, da die Knochenbalken infolge ihrer ungenügenden Ernährung und mangelnden inneren Bedeckung, welche das Stützgerüst vor der Infektion hätte schützen können, bald der Nekrose anheimfielen.

Da gab König (1886) ein Verfahren an, das all diese Mißstände beseitigte, dem allein die moderne Rhinoplastik ihren großen Aufschwung und ihre dauernden Erfolge verdankt: Da die von v. Langenbeck klug erdachte periostale Rhinoplastik nicht zum Ziele führte, nahm König außer dem Hautperiostlappen noch die darunterliegende Knochenspange aus der Stirn und klappte den ganzen Lappen so um, daß die Hautseite nach innen kam. Auf der wunden Seite brachte er einen zweiten einfachen Hautlappen zur Einheilung. So waren die wichtigsten Bedingungen erfüllt: Der Knochen bot eine dauernde feste Stütze, die außen und innen von Haut bedeckt, also vor der Infektionsgefahr geschützt war.

Die plastische Operationen an der Nase werden heute eingeteilt in solche der Sattelnase, in vollständige und unvollständige Rhinoplastik.

Die vollständige Rhinoplastik, die hier besprochen werden soll, ist erforderlich, abgesehenvon dem sehr seltenen kongenitalen Defekt der Nase, in den Fällen, wo die Nase ganz oder wenigstens zum größten Teil verloren gegangen ist, wie dies durch maligne Geschwülste, Verletzungen, Syphilis, oder Lupus, der allerdings das Knochengerüst häufig intakt läßt, verursacht wird.

Ganz abgesehen von der Entstellung der Kranken durch die Zerstörung der Nase, scheint der künstliche

Nasenersatz außerordentlich wünschenswert, weil dadurch lästige Kopfschmerzen, Ohrenentzündungen und Gehörstörungen, chronische Katarrhe, alles Folgen des Nasenverlustes, beseitigt werden. Auch die häufige Wiederkehr der verlorenen Geruchsempfindung ist ein Vorteil der Nasenplastik. Je nach der Herkunft der Ersatzlappen aus Wange, Stirn und Arm unterscheidet man zwischen dem französischen, indischen und italienischen Verfahren, zu denen in neuester Zeit noch mehrere andere gekommen sind.

Das französische Verfahren, das von Serre und Nélaton ausgebildet worden ist, kann nur angewandt werden, wenn das knöcherne Stützgerüst der Nase erhalten ist. Bei dieser Methode wird die Nase mittels zweier rautenförmiger Lappen aus der Wange gebildet, welche ihre Brücke zwischen innerem Augenwinkel und Nasenwurzel haben und von hier seitlich vom Defekt in die Gegend der Nasolabialfurchen hinabsteigen. Die medialen Ränder der Lappen werden zur Herstellung der Weichteilnase vereinigt, während aus zwei Fortsätzen der Nélatonschen Lappen Nasenflügel und Septum gebildet werden. Da der neugebildeten Nase die innere Ueberhäutung und Stütze fehlt, sinkt die Nase, falls nicht eine weit vorspringende Nasenscheidewand vorhanden ist, bald zusammen. Wegen dieser großen Nachteile kommt die französische Methode für die totale Rhinoplastik kaum noch in Betracht und wird heute nur noch bisweilen zur äußeren Ueberhäutung eines von anderswo verpflanzten Hautknochenlappens benutzt.

Das indische Verfahren: Seine Grundlage ist auch heute noch der König'sche Hautknochenlappen, der für alle seine Modifikationen die Basis bildet. Die König'sche Methode wurde vor allem von Rotter und Schimmelbusch modifiziert, die danach trachteten, nicht nur dem Nasenrücken, sondern auch den Nasenflügeln, resp. der ganzen seitlichen Nase ein knöchernes Stützgerüst zu geben.

Nach Rotter umschneidet man aus der Stirn einen $3^1/_2$ cm breiten Hautperiostknochenlappen, welcher an

seiner über der Nasenwurzel liegenden Basis mit der Hautseite nach innen auf den totalen Defekt heruntergeklappt wird. Sobald nach einigen Wochen die Knochenplatte fest mit dem Lappen vereinigt ist, wird sie mit der Stichsäge der Länge nach in drei Spangen zerlegt. Während die mittlere derselben für den neuen Nasenrücken bestimmt ist, sollen die seitlichen, welche von ihrer Unterlage so weit gelöst werden, daß sie nur unten zu den Stützen eines dreifußähnlichen knöchernen Nasengerüstes werden, die Nasenflügel stützen. Bei der Vereinigung des Lappens mit der Haut wird diese soweit möglich zur äußeren Bedeckung benützt, die übrig bleibende Wunde wird mit Epidermislappen überhäutet.

Noch eine weit bessere Stütze ergibt die Schimmelbusch'sche Operation, die in ganzer Ausdehnung knöcherne Wandungen für die neugebildete Nase schafft.

Aus der Stirn wird ein Lappen gebildet, dessen Basis zwischen den Augenbrauen 2—3 cm, sein oberes Ende nahe der Haargrenze 7—9 cm breit ist. In der ganzen Ausdehnung des Lappens wird eine dünne Knochenplatte vom Stirnbein gelöst, der ganze Lappen mit Jodoformgaze umwickelt und sofort der plastische Verschluß des Stirndefektes vorgenommen. Zeigt die Knochenplatte keine Splitter, so wird sie nach Stillung der Blutung des Lappens sofort mit Epidermisstreifen gedeckt, ist aber die Knochenplatte mehrmals gebrochen, so wartet man mit der Transplantation 4—8 Wochen, bis sich die nekrotischen Stücke abgestoßen haben. Nach Ueberhäutung der Wundfläche erfolgt die Einpflanzung in den Nasendefekt unter Drehung des Lappens um seine Axe. Die Knochenplatte wird in der Mitte eingesägt und dachförmig aufgestellt, sodaß die Stirnhaut die äußere Bedeckung der Nase bildet und diese eine vollkommene knöcherne Unterlage hat. Bei der vorhergehenden Anfrischung des Defektes wird der knöcherne Rand der apertura pyriformis freigelegt, der seitlich angefrischte Nasenlappen genau darauf gesetzt und der Hautrand des Lappens mit der Wangenhaut vereinigt. Drei

Wochen später wird der Stiel des Stirnlappens durch Schnitte zurückgepflanzt und die neue Nase unter notwendigen Verbesserungen ihrer Form völlig in den Defekt genäht. Da aber die Nase hier ein vollkommenes knöchernes Stützgerüst hat, scheint mir eine nachträgliche Modellierung der Nase sehr erschwert.

Eine weitgehende Vereinfachung und Verbesserung erfuhr das Schimmelbusch'sche Verfahren durch Lexer, der im Jahre 1910 auf dem 29. Kongreß der deutschen Gesellschaft für Chirurgie einen Ueberblick über die namentlich von ihm erprobten Verfahren der Rhinoplastik gab.

Lexer legt vor allem Wert auf die sofortige Umhüllung der Knochenplatte des Ersatzlappens mit Haut. Um dies zu erreichen, klappt er den Stirnlappen nach hinten um und faltet ihn, sodaß sein oberer Rand hinter dem Stiel, der in Höhe der Augenbrauen liegt, kommt.

Den Defekt in der Stirn deckt Lexer durch Hautlappen, die ein besseres Resultat geben, als einfache Epidermisstreifen, da sie nicht wie diese an der Stelle der fortgenommenen Knochenplatte einsinken. Der Ersatzlappen bleibt zunächst breitgestielt zwischen den medialen Augenbrauenenden seiner Zusammenheilung überlassen. Erst nach 3—4 Wochen wird ganz allmählich die Bildung des eigentlichen Lappenstieles vorgenommen, der aus der Haut der Glabella und Nasenwurzel bis an den Defektrand der Nase gebildet wird. Denn da durch die Verdoppelung des Lappens das Ersatzmaterial zu kurz geworden ist, muß Lexer den Schnitt zur Bildung des Lappenstieles viel tiefer führen als Schimmelbusch.

Durch die lange Stielbildung unter Verwendung der Haut der Nasenwurzel erreicht Lexer nach Zurückpflanzung des Stieles „eine Ersatznase aus einem Gusse", wie er sagt, ohne Narbe an Nasenrücken oder Wurzel, ein Vorteil, der nicht zu unterschätzen ist gegenüber dem Schimmelbuschschen Verfahren, das regelmäßig eine häßliche, quer zwischen den Ersatzteilen der Nase und Nasenwurzel verlaufende Narbe zur Folge hatte. Denn Schimmelbusch

mußte den Stiel, um ihn zurückzupflanzen, tief unten vom Lappen lösen, da sein Fuß in der Gegend der Glabella stand und seine Wundfläche die Haut der Nasenwurzel überbrückte.

Neu an dem Lexer'schen Verfahren gegenüber dem von Schimmelbusch angegebenen ist auch der Punkt, daß Lexer sich nicht mit der Einheilung der neuen Nase begnügt, sondern danach noch eine Modellierung der Nasenwurzel, der Nasenspitze und Flügel und des häutigen Septums vornimmt, für die er besondere Operationen angibt.

Daß sich mit dieser Methode ausgezeichnete Erfolge erzielen lassen, konnte Lexer auf dem Kongreß bei einem Manne, bei dem er eine totale Rhinoplastik mit sehr gutem kosmetischem Erfolge ausgeführt hatte, beweisen.

Das italienische Verfahren: In dem Handbuch der praktischen Chirurgie 1900 findet sich über das italienische Verfahren der Rhinoplastik folgende Bemerkung: „Sehr selten wird heute das italienische Verfahren, die Rhinoplastik aus dem Arm, ausgeführt. Dem großen Vorteil, daß im Gesicht keine weiteren Defekte und Narben gesetzt werden, steht die Qual gegenüber, welche die Patienten während der Fixation des Armes am Kopfe auszustehen haben."

Aber gerade in den letzten Jahren hat die italienische Methode sich immer mehr Anhänger erworben, und während früher das indische Verfahren das fast ausschließlich geübte war, hat es in den letzten Jahren den Anschein, als ob die italienische Methode die indische in den Hintergrund dränge. Der Grund hierfür ist wohl vor allem in dem Umstand zu suchen, daß man gelernt hat, oben angeführte Nachteile der italienischen Methode, die schmerzhafte Fixierung des Armes, zu verringern. Wenn auch zugegeben werden muß, daß die Fixierung des Armes in unbequemer Stellung mit großen Schmerzen verbunden ist, so kann durch gute Feststellung des Armes, besondere auch durch vorhergehende häufige Uebung der später einzunehmenden Lage ein großer Teil

der Beschwerden genommen werden, und diese werden dann im allgemeinen von den Patienten die Zeit von 14 Tagen auch gern ertragen, wenn sie dadurch Gewißheit haben, daß eine weitere Entstellung des Gesichtes, wie ihn die Entnahme eines Stirn- oder Gesichtslappens verursacht, vermieden wird. Aber nicht nur kosmetische Rücksichten, sondern bisweilen viel schwerwiegendere Gründe, nämlich das Fehlen von gesunder Haut in der Umgebung der neuzubildenden Nase, sei es, daß die Haut weithin zerstört ist, sei es, daß sie durch Narbenbildung zur Rhinoplastik ungeeignet scheint, zwingen den Chirurgen bisweilen, den Lappen zur Rhinoplastik von entfernten Körperteilen zu nehmen.

Schon 1882 hatte William Stokes die italienische Methode, die nach Graefe nicht mehr angewandt worden war, wieder aufgenommen, und mit ihr bei einem Patienten, bei dem eine Schußverletzung des unteren Nasenteils eine sehr entstellende Narbe hinterlassen hatte, mit gutem Erfolge eine neue Nase gebildet.

Vor allem ist es aber Küsters Verdienst, die Nasenplastik aus dem Arm, freilich nur zum Ersatz der Nasenspitze, wieder empfohlen zu haben. Sechs Fälle, die von Küster an der Marburger Klinik nach dieser Methode operiert wurden, und zwar 5 mit gutem Erfolg, wurden von H. Bell in seiner Dissertation veröffentlicht.

Hatte Küster das italienische Verfahren zum Ersatz der Nasenspitze empfohlen, so zeigte Israel wieder, daß es auch für die totale Rhinoplastik mit Erfolg angewandt werden kann, vorausgesetzt, daß dabei mit den Hautlappen eine Knochenspange verpflanzt wird. Den Lappen entnahm er aus dem Unterarm, wodurch ihm die Möglichkeit gegeben wurde, aus der Ulna die Knochenspange zu gewinnen.

Bei dem Fall, bei dem Israel wieder das italienische Verfahren aufnahm, handelte es sich um eine 19jährige Patientin, bei der durch Lupus die Nase fast vollkommen zerstört war, und die sich weigerte, eine operative Verletzung der Stirn zu erdulden.

Israel umschnitt zunächst symmetrisch zu beiden Seiten der Ulnarkante des linken Vorderarmes einen trapezförmigen Hautlappen mit carpalwärts gerichteter Schmalseite. Der hintere, breitere Querschnitt blieb in seiner Mitte cubitalwärts mit der Haut in Zusammenhang. Von beiden seitlichen Längsschnitten löste er die Hautränder nach der Mitte zu soweit, bis dorsal wie volar die Ulnafläche erreicht war. Mit dem Meißel umgrenzte er dann eine $^3/_4$ cm breite, 6 cm lange Knochenspange und trennte sie soweit ab, daß sie cubital ihre Kontinuität mit der Ulna behielt. Um später dem Septum als knöcherne Unterlage zu dienen, erstreckte sich die Knochenplatte 1 cm weit über die cubitale Basis des Hautlappens hinaus. Den Hautknochenlappen hob er dann soweit in die Höhe, daß die Knochenfasern sich bogen, ohne zu brechen. 10 Tage darauf fand eine stärkere Abhebung des Lappens bis zur Abknickung und bald danach die Ueberpflanzung des Lappens vom Arm an den angefrischten Nasenstumpf statt. 14 Tage blieb der Gipsverband, der Brust, Arm und Kopf umfaßte, liegen (der Vorderarm war so stark proniert, daß der linke Handrücken der rechten Mamma anlag), dann, also 6 Wochen nach der ersten Operation, wurde der Stiel durchtrennt und derselbe durch Faltung und Einnähen in den unteren Defektrand zum Septum formiert, während die Nasenflügel durch Einsäumung des Lappenrandes zu Stande kamen.

Um die früher häufig beobachtete Weichteilschrumpfung der neugebildeten Nase zu vermeiden, empfahl Israel und nach ihm Waitz, Dreesmann, Habs und andere, den Lappen möglichst lang am Mutterboden zu lassen, und so die Schrumpfung möglichst zu erzielen, solange noch eine Vergrößerung des Lappens zu ermöglichen ist.

Bald nach der Publikation Israels führte v. Eiselsberg eine Rhinoplastik aus, bei der von dem Israelschen Verfahren insofern abweichend vorgegangen wurde, als zur Stütze eine Knochenspange aus einem frisch resezierten Ellbogengelenk benützt wurde.

Bei der Patientin, bei der diese Rhinoplastik ausgeführt wurde, war infolge von Syphilis die Nase vollkommen zerstört. Zu ihrer Wiederbildung wurde über der linken Ulna ein Hautperiostknochenlappen gebildet, dessen Knochenlamelle sich aber bald infolge Nekrose abstieß. Das abgestorbene Knochenstück wurde durch eine Knochenspange, die einem frisch resezierten Ellbogengelenk entnommen war, ersetzt. Auch von dieser Lamelle gingen kleinere Partikelchen zu Grunde und die Epithelisierung der Wundfläche des Ulnarlappens gelang trotz dreimaliger Thierschschung nur teilweise. Die starke Schrumpfung des zu überpflanzenden Hautlappens konnte durch Verlängerung des Ernährungsstieles stets ausgeglichen werden. Wegen dieser Komplikationen wurde die Ueberpflanzung des Lappens erst nach drei Monaten vorgenommen, wobei die Nasenwurzelgegend durch einen herabgeklappten Stirnlappen unterpolstert wurde. Da eine Primärheilung des transplantierten Lappens wegen starker Sekretion der unvollständig überhäuteten Innenfläche und partieller Gangrän des Unterfütterungslappens nicht erfolgt war, geschah die Stieldurchtrennung erst 21 Tage später. Nach einem halben Jahr wurde zur Korrektur der auffallend schmalen Nasenwurzel nochmals ein Stirnlappen unterpolstert. Das Resultat war nur ein mäßig befriedigendes.

Israels Methode wurde mit Erfolg von Dreesmann modifiziert, der den Hautperiostknochenklappen aus dem Radius entnahm, wodurch dem Patienten die starke schmerzhafte Pronation der Hand, die bei der Entnahme des plastischen Materials aus der Ulnargegend ja notwendig ist, erspart wird. Dreesmann ging bei seiner Patientin, einem 13jährigen Mädchen, bei dem es durch Lupus zu vollständigem Verlust der knorpeligen Nase gekommen war, folgendermaßen vor:

An der Radialseite des linken Vorderarmes wurde ein dreieckiger, mit der Basis nach der Ellbeuge schauender Hautperiostknochenlappen umschnitten, der am oberen Ende in fester Verbindung mit der Unterlage verblieb. Ein

Wiederanheilen des Lappens mit der Unterlage wurde durch untergelegte Jodoformgaze verhindert. Nach 4 Wochen wurde der Knochen ganz vom Radius gelöst, der ganze Lappen nach außen umgeklappt, sodaß die Wundfläche nach oben sah und letztere durch Thiersch'sche Transplantationen bedeckt. Nach 2 Monaten konnte der Lappen an die vorher angefrischten Nasenreste angenäht werden. Der Arm wurde dann so fixiert, daß das Metacarpophalangealgelenk des Daumens auf die Stirn zu liegen kam. Nach 16 Tagen erfolgte die Durchtrennung des Lappens vom Arm und die völlige Einnähung in den Defekt. Obwohl nach 2 Jahren von dem überpflanzten Knochen deutlich nichts mehr nachweisbar war, war der Erfolg ein sehr befriedigender.

Um das bei dem von Dreesmann operierten Fall eingetretene Schwinden der Knochenspange zu verhüten, wodurch die Möglichkeit vorhanden ist, daß die neugebildete Nase einsinkt, gab Habs ein neues Verfahren an, das er in einem Falle mit gutem Erfolg anwandte. Die von Habs erdachte Methode unterscheidet sich von den früheren dadurch, daß eine mit Periost bekleidete Knochenspange in einen Hautlappen verpflanzt wurde derart, daß ihre Wundfläche fest mit der Kutis zum Verwachsen gebracht wurde, während die Knochenlamelle selbst noch durch eine breite, längs verlaufende Periostbrücke mit den übrigen Knochen in Verbindung blieb und dadurch gut ernährt war. Nach Durchtrennung der Periostbrücke von dem übrigen Knochen wurde das vollkommen abgetrennte Knochenstück auf seiner periostalen Seite mittels des umgeschlagenen Hautlappens bedeckt, sodaß also das Knochenstück samt seinem Periost in den duplizierten Hautlappen verpflanzt und auf diese Weise das Knochenstück auf beiden Seiten mit Haut bedeckt war und mit derselben in Gefäßverbindung treten konnte. Dieser Hautknochenlappen wurde dann an dem angefrischten Nasendefekt zur Einheilung gebracht. Auch nach längerer Zeit trat ein Knochenschwund nicht ein, wie man durch Röntgenbilder

feststellen konnte. Dieses vollkommene Erhaltenbleiben des überpflanzten Knochens ist nach Habs vor allem dem Umstand zuzuschreiben, daß der Knochen, während er bei den anderen Verfahren nur an der periostalen Seite und nur durch lockeres Bindegewebe in Verbindung mit dem Hautlappen bleibt und an der Wundseite nur mit transplantierter Epidermis bedeckt ist, hier von beiden Seiten in enger Gefäßverbindung mit normaler Haut bleiben konnte.

Zu einem neuen und eigenartigen Vorgehen sah sich von Eiselsberg bei einem Falle von Rhinoplastik veranlaßt, bei dem er der Nase mittels einer toten Knochenspange eine Stütze gab. Bei der betreffenden Patientin war eine Nase aus dem Arm gebildet worden, um den durch Lupus zerstörten knorpeligen Teil der Nase zu ersetzen. Da eine Knochenspange gleichzeitig nicht mitübertragen worden war, war das plastische Material im Laufe der Zeit eingesunken. Um demselben mehr Halt zu geben, sollte ein 8 cm langer, $^3/_4$ cm breiter Periostknochenstreifen aus der rechten Tibia der Patientin in die Nase eingefügt werden. Beim Versuch, dieses auszuführen, fiel der Knochenstreifen zu Boden. v. Eiselsberg ließ nun diese Knochenspange 5 Minuten auskochen und fügte sie in die Nase ein mit dem Erfolg, daß die Nase eine bessere Form erhielt und dieselbe auch beibehielt.

Wie das indische, so verdankt auch das italienische Verfahren Lexer verschiedene Modifikationen und Verbesserungen. Auch bei dieser Methode verwandte er das von ihm bei der indischen bevorzugte Schimmelbusch'sche dachförmige Knochengerüst. Da er die Erfahrung gemacht hatte, daß bei der Entnahme des Knochengerüstes aus der Ulna, wie es Israel empfohlen hatte, das lockere Bindegewebe, das die Verbindung zwischen Knochenlappen und Haut unterhält, außerordentlich stark anschwillt, sodaß man Mühe hat, aus diesem Ersatzmaterial eine den kosmetischen Anforderungen entsprechende Nase zu bilden, lagert er zwei freie Knochenplatten, die er amputierten Gliedern oder der Tibiavorderfläche des Patienten entnimmt,

direkt unter die Haut, wodurch das Oedem der Subcutis vermieden wird, und zwar so nahe zusammen, daß man sie später dachförmig aufstellen kann. Nach der Einheilung der Knochenplatte umschneidet er die zunächst nur von zwei parallelen Einschnitten aus gelöste und über den Knochenplatten wieder festgeheilte Haut lappenförmig mit proximalen Stiele so, daß die nur aus Haut bestehende Spitze des Lappens zur inneren Bekleidung des übrigen aus Haut und Knochenplatten bestehenden Teiles verwandt werden kann. Nach Septumbildung und dachförmiger Aufstellung des Hautknochenlappens wird drei Monate nach Einpflanzung der Knochenstücke die Ueberpflanzung der Ersatznase vorgenommen. Der Arm wird dabei nicht angegipst, sondern nur mit Segeltuchheftpflaster am Kopf befestigt, sodaß Augen und Mund freibleiben.

Noch in anderer Weise modifizierte Lexer das italienische Verfahren:

Ein vollständiges Knochengerüst, das schon von vornherein in Dachstellung steht, läßt sich aus der Tibia gewinnen, deren Querschnitt in der Mitte ja die Form eines Dreiecks mit leicht abgerundeten Ecken hat, wenn man aus ihr einen schrägen Keil aussägt so, daß die Kortikalis das Gerüst, die Mulde der Knochenmarkhöhle das Naseninnere darstellt. Dieser Keil kann entweder aus der Tibia von Amputierten oder aus der Tibia des Operierten gewonnen werden. Zur Verpflanzung dieses Knochengerüstes empfiehlt Lexer die Gegend über der Kante der Ulna dicht oberhalb des Handgelenkes oder vor dem Biceps. Hier wird die Haut durch zwei Parallelschnitte abgelöst und das Knochengerüst mit dem Teil, das die zukünftige Nasenspitze bildet, so untergeschoben, daß es mit seiner Mulde auf der Ulna resp. dem Biceps reitet. Sobald das Knochengerüst eingeheilt ist, wird es allseitig, also auch die Muldengegend mit Haut umgeben und dann nach geraumer Zeit die Ueberpflanzung an den Nasendefekt vorgenommen.

Lexer konnte bei den zwei auf diese Weise operierten Kranken die Ueberpflanzung nicht mehr vor-

nehmen, da sie vorher die Klinik verließen, weil ihnen die Behandlung zu lange dauerte.

Unter diese Rubrik der Rhinoplastik gehört auch eine 1910 von Wolkowitsch veröffentlichte und von ihm erdachte Operation:

Sein Verfahren besteht darin, daß aus dem Rippenbogen vier Knorpelplatten unter den Hautteil des Oberarmes verpflanzt werden, aus dem der Lappen für die Nase entnommen werden soll. Diese vier Platten sind 1 cm breit, 3 von ihnen waren 2 cm, einer 5 cm lang. Diese Platten werden durch Tunnelgänge unter die Haut so eingeführt, daß sie zusammen eine Kreuzform darstellen. Der lange Teil des Kreuzes soll zur Stütze des Nasenrückens, die anderen zur Stütze des Nasenflügels, resp. des Septums dienen. Erst nach Einheilung der Knorpelplatten wird die Lappenbildung vorgenommen und die Wundfläche des Hautlappens nach Thiersch gedeckt. Nach 9 Tagen kann die Ueberpflanzung auf den Nasendefekt vorgenommen werden.

Wolkowitsch hat die Operation einmal bei einer 21jährigen Patientin, bei der durch Syphilis fast die ganze Nase zerstört war, mit Erfolg ausgeführt.

Ein Verfahren, das auf dem italienischen basiert und doch ganz eigene Wege geht, wurde 1901 von Steinthal angegeben, der die Verwendung von Brusthaut für Rhinoplastik empfahl, da er der Ansicht war, daß diese weniger schrumpft als Haut aus dem Arm. Die Plastik aus Thoraxhaut war schon früher zur Deckung von Wundflächen, namentlich von solchen, die bei der Operation von Narbenkontrakturen der Hand gesetzt worden waren, versucht worden. Sollte nun Brusthaut für eine Rhinoplastik verwendet werden, so konnte sie nur als sog. Wanderlappen ans Ziel kommen, d. h. sie mußte, wie Steinthal sagt, auf ihrem Weg notwendig Station machen. Deshalb läßt er den Brustlappen erst in den Arm einheilen und verpflanzt ihn erst von hier an den Nasendefekt.

Steinthal gibt für seine Methode, die in drei Akte zerfällt, folgende Regeln an:

1. Akt: Umschneiden eines Hautperiostlappens aus der Brust und Einpflanzen desselben in den Arm. Der Lappen soll trapezförmige Gestalt haben und muß reichlich bemessen sein. Die Brustwunde kann nahezu ganz sofort geschlossen werden. Zur Einpflanzung des Lappens mit seiner unteren Basis macht man am besten am unteren Ende des Vorderarmes über dem Radius einen entsprechenden Einschnitt, weil dabei der Arm am ungezwungendsten vor dem Thorax festgestellt werden kann. Der Lappen wird in den klaffenden Spalt mit Aluminiumbronzedrähten eingenäht und nun der Arm derartig eingegipst, daß er einige Zentimeter entfernt von der Brustwand steht. Am achten Tag können die Nähte zwischen Arm und Lappen entfernt werden, nur die beiden Endnähte bleiben noch zwei Tage liegen, und wenn sich dann alles gut geheilt zeigt, kann man am 12. Tage den Lappen von der Brust abtrennen.

2. Akt: Durchtrennung des Bruststieles in einem Zug. Zeigt sich der schon granulierende, vom Arm schürzenförmig herabhängende Lappen in den nächsten Tagen gut ernährt, so kann man zum dritten Akt der Operation übergehen.

3. Akt: Ueberführen des Lappens an die Nasenwurzel. Der Nasendefekt wird angefrischt, ebenso der ehemalige Bruststiel des Lappens und eine Vereinigung mit Aluminiumbronzedrähten hergestellt. Der Arm wird dabei so an den Kopf gelagert, daß der Handrücken der Stirn aufliegt und in dieser Stellung festgegipst. Nach weiteren 8 Tagen werden die Nähte entfernt und nach 10 Tagen der Lappen vom Arm getrennt und die Trennungsfläche am Arm durch Nähte geschlossen. Ueber den Nasendefekt herab hängt nun ein großer granulierender Lappen, aus dem man wie aus jedem Stirnlappen die neue Nase bilden kann und dem die modellierende Kunst des Operateurs die entsprechende Form geben muß.

Man kann dieses Verfahren als Unterabteilung zu dem italienischen zählen.

Nach dieser von Steinthal angegebenen Methode operierte von Eiselsberg drei Fälle, die von Leischner in einer großen Arbeit über Rhinoplastik veröffentlicht wurden.

Der erste Fall betrifft eine 25jährige Taglöhnerin, bei der infolge von Lupus der Gesichtshaut und hereditärer Lues die Haut der rechten Wange und Unterkiefergegend ersetzt war. Das rechte Ohrläppchen und der untere Teil der Ohrmuschel fehlte, der rechte Mundwinkel war stark nach außen und unten verzogen. Die Nase war wegen Verlustes des knorpeligen und knöchernen Gerüstes vollständig zusammengesunken. Statt der Nasenlöcher fanden sich zwei parallel von links oben nach rechts unten ziehende Spalten.

Es wurde bei ihr ein trapezförmiger Hautlappen der Brustbeingegend entnommen und sein freier Wundrand zunächst mit einem kleinen, der Radialseite des linken Vorderarmes angehörenden, gestielten Hautlappen vernäht. 12 Tage später konnte die bereits gekerbte Ernährungsbrücke am Jugulum durchtrennt und der auf den Vorderarm verpflanzte Weichteillappen an die angefrischte und mit Haut unterpolsterte Nasenwurzel gebracht werden. Nach weiteren 12 Tagen erwies sich der Lappen angeheilt und wurde in die seitlichen Teile des Nasendefektes eingenäht. Die Bildung des Septums, Umsäumung der Flügel und nochmalige Hautunterfütterung vollzog man erst nach $3^1/_2$ Monaten, zu welcher Zeit die innere Wundfläche der künstlichen Nase bereits epithelisiert war. Kleinere Korrekturen, wie Verschmälern und Heben der Nase beendeten die Plastik.

Das Resultat, auch das Dauerresultat, war ein gutes.

Während von Eiselsberg sich bei dieser Rhinoplastik noch ziemlich genau an die Vorschriften Steinthals gehalten hatte, nahm er bei den beiden nächsten Fällen wesentliche Modifikationen an der Steinthalschen Methode vor:

Fall II. Bei einem 13jährigen Knaben, bei dem durch Lupus die Nase zerstört und nur noch Reste des Nasen-

beines erhalten waren, waren schon Plastiken aus der Stirn und dem Arm ohne Erfolg versucht worden. Bei diesem Knaben wurde nun in einen gestielten Hautlappen aus der Brustbeingegend eine vollständig mit Periost umhüllte Tibiaspange so eingenäht, daß dieser die Knochenperiostleiste vollkommen umgab. Dieser Lappen wurde an dem linken Vorderarm zur Anheilung gebracht. Da es anfänglich zwischen Lappenende und Vorderarm nicht zu einer Vereinigung gekommen war, mußten die beiderseitigen Wundränder angefrischt und wieder vereinigt werden, worauf die Anheilung erfolgte. 2½ Monate später wurde die Verpflanzung ins Gesicht vorgenommen und nach weiteren 14 Tagen der ernährende Stiel am Vorderarm durchtrennt. Das Resultat war wegen des allzuplumpen Aussehens der Nase ein wenig befriedigendes.

Der III. Fall bietet insofern großes Interesse, als hier bei einer 25jährigen Taglöhnerin mit Defectus nasi lueticus eine Rhinoplastik nicht mit einem Lappen aus der Brustbeingegend, sondern mit einem Hautperiostknochenlappen aus der rechten Claviculagegend mit gutem Erfolge vorgenommen worden war.

Die Rhinoplastik verlief folgendermaßen: Ueber der Längsachse der rechten Clavicula wurde ein trapezförmiger Hautperiostknochenlappen mit dem Stiel sternalwärts gebildet. Das Claviculaende des Lappens wurde mit der Dorsalseite des linken Vorderarmes nahe am Handgelenk zur Vereinigung gebracht. Nach fast 2½ Monaten nähte von Eiselsberg die freien Ränder des Lappens an die angefrischte Umrandung der Nasenöffnung und fixierte den Arm in dieser Stellung. Nach 14 Tagen erfolgte die Durchtrennung des ernährenden Stieles des Armes.

Die neuen Methoden der Rhinoplastik. Unter diese Rubrik gehören all die Verfahren, die das plastische Material zum Nasenersatz weder dem Gesicht, wie bei dem indischen und französischen Verfahren entnehmen, noch es wie beim italienischen und seinen Modi-

fikationen vom Arm aus verpflanzen, sondern es von anderen Körperteilen meist direkt auf den Nasendefekt überführen.

Wenn auch zur Nasenplastik schon verschiedentlich Haut aus dem Thorax genommen worden war, so von Steinthal, von v. Eiselsberg, so war diese Haut doch erst nach vorhergehender Station auf dem Arm zur Plastik verwandt worden, weswegen ich diese Verfahren zu dem italienischen gezählt habe.

Als neue Methode kann die von Mandry angesehen werden, der in einem Falle eine Rhinoplastik mittels direkter Einpflanzung eines Hautknochenlappens aus der Schlüsselbeinschultergegend mit Erfolg ausführte und diesen Fall 1908 veröffentlichte.

Mandry umschnitt bei der Patientin, bei der durch Lupus der knorpelige Teil der Nase zerstört war, in der ersten Sitzung einen Hautlappen, dessen Spitze nach außen vom linken Sternoclaviculagelenk sich befand und der sich gegen seinen auf der linken Schulter gelegenen Stiel allmählich auf ungefähr das Doppelte verbreiterte. Der Lappen wurde abpräpariert, nur in seiner Mitte verblieb er im Zusammenhang mit der Clavicula, aus der eine Knochenspange ausgesägt wurde. Die Knochenspange wurde dadurch vollkommen von Haut bekleidet, daß aus der Mitte des Brust-Schulterlappens ein entsprechend langes Stück ausgeschnitten (mit dem Stiel gegen die Clavicula zu), und auf die Knochenspange umgeklappt und fixiert wurde. Das dadurch im Lappen entstandene Fenster wurde durch Naht wieder verschlossen. Vier Wochen nach der ersten Operation wurde der vollkommen von Haut bedeckte Lappen, dessen Stiel auf der Schulter verlängert worden war, in den Nasendefekt eingenäht, indem der Kopf nach links und abwärts gebeugt und in dieser Stellung fixiert wurde. Der Kranke gewöhnte sich rasch an diese Haltung. Während eines Zeitraumes von 14 Tagen wurde dann die Trennung der Brücke durchgeführt und schließlich noch kleinere Eingriffe zur Verbesserung des kosmetischen Resultates vorgenommen.

In derselben Veröffentlichung, in der Wolkowitsch sein oben erwähntes Verfahren des plastischen Nasenersatzes mit einem aus vier Knorpelplatten bestehenden Gerüst publiziert, teilt er eine weitere Methode zur Ausführung der totalen Rhinoplastik mit, bei der die neue Nase aus einem Finger gebildet wird.

Bei dem Patienten, bei dem dies Verfahren angewandt wurde, handelte es sich um eine Zersplitterung der Knochen der Nase und des Gesichtes mit starker Weichteilzerstörung besonders rechts, durch einen Schrotschuß aus allernächster Nähe.

Zum Ersatz der Nase, der hier hauptsächlich angestrebt werden mußte, nahm Wolkowitsch den vierten Finger der linken Hand. Die Haut wurde auf der Dorsalseite des Fingers durch einen Medialschnittt gespalten und nach beiden Seiten bis zur Palmarseite des Fingers abpräpariert. Nagel und Nagelbett wurden direkt am Knochen abgetrennt und die epitheliale Schicht der Haut auf der Palmarseite der letzten Phalanx und der Hauträndер der abpräparierten Teile, also dort, wo die Lappenwundränder sich an die Ränder des Nasendefektes anlegen sollten, entfernt. Die Haut der Nasenwurzel wurde gespalten und abgelöst und in der Gegend der Nasenwurzel eine künstliche Vertiefung hergestellt, in die die Fingerspitze eingeführt wurde, während die abpräparierten Weichteile des Fingers unter die losgelöste Haut des Nasendefektes geschoben und mit ihr vernäht wurden. Hand und Arm wurden in dieser Stellung fixiert. 9 Tage nach dieser ersten Operation verlängerte Wolkowitsch den Medialschnitt auf den Finger und präparierte die Weichteile weiter ab, um leichter zu dem Metacarpophalangealgelenk gelangen zu können. Dieses Gelenk eröffnete er von der Dorsalseite und löste den Finger vom Metacarpalknochen. Im Verlauf von weiteren 5 Tagen wurde in zwei Sitzungen die Hautbrücke, die bei der zweiten Operation nur wenig von den Seiten her eingeschnitten worden war, durchtrennt und die Wunde der Hand geschlossen. Als nach drei Tagen die Anheilung

des Fingers gesichert war, wurde im ersten Interphalangealgelenk eine Beugung vorgenommen, sodaß die erste Phalanx als Septum für die neue Nase dienen konnte. Den Schluß der Operation bildete nach drei Wochen die Deckung der Wundfläche mit Lappentransplantation nach Krause.

Das kosmetische Resultat der Plastik war befriedigend.

Schon 1896 hatte Wolkowitsch diese Methode bei einer Patientin versucht, bei der wegen ausgebreitetem Skleroms Nase und beide Oberkiefer entfernt werden mußten. Zur Plastik hatte er den kleinen Finger der linken Hand benutzt in der Absicht, aus seinem unteren Teile gleichzeitig den fehlenden harten Gaumen wiederherzustellen. Da jedoch die Durchtrennung des Stieles zu früh vorgenommen worden war, wurde der größte Teil des Fingers nekrotisch, sodaß die Operation ohne Erfolg war.

Der Wolkowitsch'schen Methode gleicht im Prinzip die von Wreden 1902 veröffentlichte und von ihm „russische" genannt, die von der ersteren nur insofern abweicht, als Wreden den Finger nur mit seiner Spitze am Nasendefekt anheilen ließ. Wreden spricht sich in der Veröffentlichung seiner zwei nach diesem Verfahren operierten Fälle unklar aus über das Resultat.

Daß sich mit der Wolkowitsch'schen Methode gute Resultate erzielen lassen, bestätigt Watts, der mit ihr eine totale Rhinoplastik bei einem Farmer mit fast totalem Defekt der Nase ausführte.

Während Wolkowitsch den Finger zur Wiederbildung der Nase benutzt hatte, bildete Kausch in einem Falle das Nasengerüst aus der Zehe. Er pflanzte die zweite Zehe auf der Volarseite des Handgelenkes ein und implantierte sie von hier in den Nasendefekt. Nach der Anheilung der Zehe wurde sie als Gerüst für die neue Nase verwandt.

Aus der allerneusten Zeit stammen die beiden folgenden Methoden: Bewogen durch ungünstige Resultate mit der modifizierten italienischen Operationstechnik, indem nämlich die dünne Cutis aus dem Arm sich aufrollen, ohne gleich-

zeitige Fettentnahme zur Nekrose, mit Fettentnahme zur schnellen Hautsenilität neigen und dadurch ihre Plastizität verlieren soll, veranlaßte Holländer Haut zum Nasenersatz zu verwenden, die der Stirnhaut in ihren plastischen Eigenschaften ähnelt und bei der die Nekrosegefahr durch Vermeidung der Stieldrehung verringert wird. Dieser Anforderung entspricht am meisten die Sternalhaut, die bisher nur mit Station auf dem Arm zur Nasenplastik verwandt worden war. Holländer vermeidet diese Verlängerung des Verfahrens dadurch, daß er den Brustlappen direkt an die Nase annäht.

Holländer geht folgendermaßen vor: Er präpariert aus der Brust einen Lappen mit der Basis auf der linken oder rechten Brustseite nach vorheriger Ausmessung der Entfernung der Brustwarze bis zur Nasenwurzel bei gesenktem Haupte. Hierauf wird die Brust hochgebunden, während der Kopf durch eine vorbereitete Gipsstütze der Brust genähert wird; der Lappen wird an den angefrischten Nasendefekt genäht.

Holländer nannte sein Verfahren einen dritten Weg zur Rhinoplastik, wobei ihm entgangen sein muß, daß ein dritter Weg schon lange vor ihm von anderen Autoren gezeigt worden war.

Vor Holländer hatte schon Rosenstein eine totale Rhinoplastik mit Sternalhaut ausgeführt, indem er den Lappen nicht auf dem Arm Station machen ließ, sondern am Kinn. Rosenstein präpariert aus der Brustbeingegend einen Lappen mit proximalem Stiel. Der Lappen wird umgeklappt und in einen Querschnitt der Submentalgegend der median oder besser seitlich geführt wird, eingepflanzt. In einer zweiten Sitzung wird der Stiel an der Brust durchtrennt, abermals umgeklappt und an den Nasendefekt angenäht. Dieses Verfahren, das gegenüber dem Holländer'schen Nachteile hat, wird mit Vorteil wohl höchstens bei Männern anzuwenden sein, wo infolge Länge des Halses, die Holländersche Methode nicht ausführbar ist.

Hier sei erwähnt, daß von Eiselsberg den erfolglosen

Versuch einer Rhinoplastik mittelst eines Hautperiostknochenlappens aus der Kniegegend machte. Obwohl es sich dabei nicht um eine totale Rhinoplastik, sondern nur um eine Operation bei Defekt der Nasenspitze handelte, sei der Fall des Interesses halber hier angeführt, zumal mit diesem Verfahren eine totale Rhinoplastik ausgeführt werden könnte. Von Eiselsberg nähte den freien Rand eines vorher abpräparierten Hautperiostknochenlappens der Kniegegend — der Periostknochenlappen stammte aus der Patella — an den Nasendefekt, wobei die Beine der Patientin gekreuzt und im Hüftgelenk stark flektiert wurden. Wirbelsäule und Kopf waren nach vorne gebeugt, letzterer etwas nach links rotiert. In dieser Stellung wurde ein Gipsverband angelegt, der die Patientin als Ganzes umfaßte und nur die Arme frei ließ. Der Gipsverband wurde unter Darreichung von kleinen Dosen Morphium ohne besondere Beschwerden ertragen. Da der Lappen sich nach 6 Tagen an seine Vereinigungsstelle mit der Nase infolge starker Eiterung gelöst hatte, vielleicht weil man die Ueberpflanzung an den angefrischten Nasenstumpf schon am zweiten Tage nach der Lappenbildung vorgenommen hatte, wurde er vollständig abgetrennt und der Gipsverband entfernt. Dabei zeigte sich, daß es unter demselben an mehreren Stellen zu Decubitus gekommen war, ferner klagte die Patientin über Schmerzen, die von der Hüfte bis zu den Zehen ausstrahlten; in ihren beiden Unterschenkeln und den Füßen war die Sensibilität fast erloschen. Bewegungen im rechten Fußgelenk waren unmöglich. Durch mehrere Wochen gehende Behandlung wurden diese Störungen zum Teil wieder beseitigt, doch bestand noch bei der Entlassung der Patientin starke Behinderung im Gehen infolge neuritischer Schmerzen am rechten Bein.

Wegen dieser bedenklichen Störungen, die schon nach 6 Tagen, also nach einer Zeit, die vollkommen ungenügend zur Anheilung des Lappens ist, auftraten, dürfte diese Methode kaum Nachahmung finden.

In neuester Zeit wurde von Professor König eine

Methode angegeben, die sehr aussichtsreich zu sein scheint, und die vor allem dadurch, daß sie wie kein anderes Verfahren das natürliche Stützgerüst der Nase nachahmt und in sehr vollkommenem Maße die Möglichkeit gibt, die neu angeheilte Nase entsprechend ihrer natürlichen Form zu modellieren, große Vorteile vor den anderen Operationsmethoden voraus hat.

Prof. König geht folgendermaßen vor: Ueber dem linken fünften Rippenknorpel legt er eine Querincision an (Fig. 1), die über den rechten Rand des Sternums hinausgeht, und bildet aus dem Sternum und den beiden angrenzenden fünften Rippen das Stützgerüst für die neuzubildende Nase, indem er eine dünne Spange in Kreuzform so herausmeißelt, daß der ungefähr 9 cm lange Längsbalken aus dem knöchernen Teil des Sternums, die beiden je 3 cm langen Querarme aus dem an das Sternum stoßenden linken und rechten fünften Rippenknorpel genommen werden. Der Hauptteil des Längsarmes ist zur Stütze des Nasenrückens bestimmt, die beiden Nasenflügel werden durch die beiden Querarme gebildet, während der kleinere Teil des Längsbalkens das Septum stützen soll. Dadurch wird das normale Stützgerüst, bei dem nur die Stützen der Nasenwände näher dem Nasenansatz liegen, in weitgehendem Maße nachgeahmt. —

Schon vor König hatte Wolkowitsch — wie oben erwähnt — ein ähnliches Nasengerüst in einem Falle gebildet mit dem Unterschiede, daß er vier Knorpelplättchen derart unter die Armhaut, welche zur Neubildung der Nase dienen sollte, einheilen ließ, daß sie zusammen eine Kreuzform bildeten. Daß diese aus vier Teilen bestehende Nasenstütze in Bezug auf Festigkeit und kosmetisches Resultat große Nachteile gegenüber dem aus einem Gusse bestehenden König'schen Nasengerüst haben muß, liegt auf der Hand. —

Dieser kreuzförmige Knochenknorpellappen wird nun nach Naht des Brustschnittes unter die Haut des unteren Drittels des linken oder rechten Oberarmes gebracht. Zu

diesem Zwecke werden hier zwei parallel verlaufende, 7 cm lange und 8 cm von einander entfernte Längsschnitte angelegt, die Haut zwischen beiden unterminiert und der Knorpelknochenlappen darunter geschoben derart, daß der längste Arm des Kreuzes nach der Schulter sieht (Fig. 2). Der Lappen wird mit der Haut durch Naht fixiert und beide Hautincisionen durch Knopfnähte sorgfältig geschlossen. Mittels Schienenverbandes wird der Arm ruhig gestellt.

Nach Heilung der Armwunde ungefähr 3 Monate später werden die Narben wieder eröffnet und an ihrem proximalen Ende durch einen Querschnitt miteinander verbunden. Hierdurch wird ein viereckiger Hautfettlappen gebildet, der das Knochenknorpelgerüst deckt und nur distal in Verbindung und Ernährung mit der übrigen Haut steht (Fig. 3). Die Unterseite des Lappens wird mit Hautläppchen nach Thiersch bedeckt. Nach deren Anheilung wird der Lappen nasenartig geformt, indem er der Länge nach zusammengeknickt und in dieser Stellung durch einen Verband gehalten wird.

Der weitere Fortgang der Operation ist derselbe, wie bei der italienischen Methode: der angefrischte und noch mit dem Arm in Verbindung stehende Lappen wird unter Fixierung des ernährenden Armes an den Kopf an die Nasenwurzel verpflanzt. Nachdem er hier fest angewachsen ist, wir er allmählich vollkommen vom Arm gelöst und an den noch frei gebliebenen Teilen mit der Gesichtshaut vernäht.

Damit ist die Hauptaufgabe gelöst, und es müssen nur noch die gerade bei dieser Methode leicht auszuführenden, bei jedem Falle individualisierenden Korrektionen angebracht werden, um die neugebildete Nase möglichst naturgetreu zu gestalten.

Daß dieses Verfahren günstige Resultate erzielt, die über dem Durchschnitt der mit Nasenplastik sonst gezeitigten Erfolge stehen, dürfte aus den beiden Photographien, der mit der König'schen Plastik bisher behandelten Patientinnen hervorgehen, deren Krankengeschichten ich hier folgen lasse:

Fall I.

Anna B., 16 Jahre alt.
Eintritt in die Chirurgische Klinik 7. XII. 11.

Anamnese:

Die Eltern der Patientin leben und sind gesund; von 8 Geschwistern sind 6 gestorben: ein Bruder an Typhus, die übrigen 5 im Säuglingsalter an ihr nicht bekannten Ursachen.

Als Kind hatte Patientin Drüsenschwellungen am Hals, die operiert wurden.

Seit Anfang 1909 leidet sie an einem Ausschlag an der Nase; sie vermag aber nicht anzugeben, wo er begonnen hat. Trotz mehrfacher Behandlung wurde der Ausschlag nicht besser, sondern griff immer weiter um sich, sodaß schließlich die ganze Nase, die Oberlippe und der angrenzende Teil der rechten Wange erkrankt waren.

Am 23. IX. 11. wurde in der hiesigen chirurgischen Klinik das ganze kranke Gewebe entfernt und zwar die knorpelige Nase, ein Teil der Oberlippe und ein ungefähr ein Mark-Stück großer Herd aus der rechten Wange.

Am 7. XII. 11 kommt Patientin wieder in die Chirurgische Klinik zwecks Ausführung einer Nasenplastik.

Status:

Mittelgroßes Mädchen, in gutem Ernährungszustand. Die Untersuchung der inneren Organe, auch die der Lungen, ergibt keinen pathologischen Befund.

Lokaler Befund:

Die äußere Nase fehlt vollständig; an ihrer Stelle befindet sich eine durch narbiges Gewebe abgegrenzte Oeffnung, die in die Nasenhöhle führt, in der die stark geröteten Nasenmuscheln sichtbar sind. An der Oberlippe und an der rechten Wange sind kleine Operationsnarben vorhanden. Lupusknötchen sind nirgends sichtbar.

22. XII. 11. Operation in Narkose; Querincision über dem linken fünften Rippenknorpel bis über den rechten Rand des Sternums reichend. Aus dem Brustbein und den beiden fünften Rippenknorpeln wird eine dünne, kreuzförmige Knorpelknochenlamelle mit Messer und Meißel gebildet und zwar so, daß der ungefähr 9 cm lange, periostbekleidete Längsarm aus dem knöchernen Teil des Sternums besteht, während die Querstücke aus dem an das Sternum stoßenden linken und rechten fünften Rippenknorpeln genommen werden. Der Defekt wird durch Muskel-Fascien- und Hautnaht bedeckt. An der Beugeseite des unteren Drittels des linken Oberarmes werden dann 2—7 cm lange und 7 cm weit von einander entfernte Längsincisionen gemacht und die Haut zwischen beiden unterminiert. Unter diese unterminierte Hautbrücke wird das Knorpelknochenkreuz derart verpflanzt, daß der lange Arm des Kreuzes nach der Schulter zeigt, und es hierauf mittels Naht an die Haut fixiert. Beide Hautincisionen werden mittels Seidenknopfnähten sorgfältig verschlossen. Schienenverband des Armes.

6. I. 12. Die Wunden am linken Oberarm sehen frisch aus. Geringe Sekretion. Die Wunde an der Brust hat sich geschlossen. Schutzverband.

15. I. 12. Die Brust braucht nicht mehr verbunden zu werden. Die Armwunden sind fast ganz geschlossen. Schutzverband.

1. II. 12. Die Armwunden haben sich geschlossen. Die Narben sehen frisch und reizlos aus. Man fühlt das Knorpelknochenstück deutlich unter der Haut.

3. II. 12. Operation in Narkose: Es wird durch einen etwa quadratisch angelegten Schnitt, welcher die frischen Narben am Arm wieder eröffnet und deren zentrale Enden miteinander verbindet, ein viereckiger Haut-Fettlappen mit distaler Basis gebildet, der das Knorpelknochenstück einschließt. Die entstandenen Wundflächen am Oberarm und an der Unterseite des Lappens werden mit Hautlappen nach Thiersch bepflanzt, die vom linken Oberschenkel entnommen sind.

10. II. 12. Die nach Thiersch verpflanzte Haut ist gut angewachsen, der Lappen sieht frisch aus und ist gut ernährt.

17. II. 12. Operation in Narkose: Ein Annähen des Lappens erweist sich vorläufig als schwierig. Er wird daher erst nasenartig geformt, indem er der Länge nach zusammengeknickt und in dieser Stellung durch den Verband gehalten wird.

5. III. 12. Operation in Narkose: Anfrischen des zentralen Randes des Lappens und der Nasenwurzel. Die angefrischten Ränder werden miteinander vernäht, indem der Vorderarm über den Kopf gelegt und nach der Operation in dieser Lage durch Gipsverband fixiert wird.

19. III. 12. Teilweise Durchschneidung der Basis des Lappens am Oberarm.

26. III. 12. Operation in teilweiser Lokalanaesthesie. Völlige Durchschneidung der Lappenbasis Der Arm wird unter großen Schmerzen aus seiner gehobenen fixierten Stellung abwärts bewegt. Vernähung der durch die Lappenabtrennung am Oberarm entstandenen querverlaufenden Wunde. Anfrischen des linken Randes der offenen Nase und des entsprechenden Lappenrandes. Vernähung beider. Vioformgaseverband.

6. IV. 12. Teilweise Anfrischung der seitlichen Lappenränder und der entsprechenden Ränder der Nasenöffnung und Vernähung.

12. IV. 12. Sämtliche Wunden sind verheilt; die Nase ist gut ernährt und fühlt sich warm an.

16. IV 12. Patientin wird auf einige Zeit nach Hause entlassen.

12. VI. 12. Wiederaufnahme.

21. VI. 12. Operation in Lokalanaesthesie: Da der linke Nasenflügel etwas zu kurz ist, wird er von der Basis abgetrennt und an ihm ein aus der benachbarten Wange gebildeter gestielter Lappen

mit nach innen gekehrter Epidermis angenäht. Die Oberfläche des Lappens wird mit Epidermis vom rechten Oberarm bedeckt.

24. VI. 12. Die Heilung erfolgte per primam intentionem.

26. VI. 12. An der Nase werden links und rechts zwei seitliche Keilexcisionen vorgenommen zur Herstellung einer seitlichen Abflachung und zur Hebung der Nasenspitze. Vereinigung der Wundränder durch Naht.

31. VII. 12. Operation in Lokalanaesthesie. Das rechte Nasenloch ist etwas enger als das linke. Um dies zu korrigieren, wird aus dem subkutanen Fett durch einen Einschnitt innerhalb der Nase ein Teil excidiert, ebenso ein Stück des Knorpels.

10. VIII. 12. Die Patientin wird als geheilt entlassen. Das Resultat der Plastitik kann als ein günstiges angesprochen werden.

Fall II.

Elisabeth Pf., 33 Jahre.

Eintritt in die Chirurgische Klinik am 4. II. 13.

Anamnese:

Der Vater der Patientin starb an einem Blutsturz.

Ihre Mutter und fünf Geschwister leben und sind gesund, ebenso ihr Mann und fünf Kinder.

Patientin gibt an, noch nie ernstlich krank gewesen zu sein; sie hatte nie Husten oder Auswurf. Im Herbst 1908 bemerkte sie in der Umgebung des rechten Nasenloches Schorfe, die sich durch Salbenbehandlung lösten, aber immer wieder kamen. Die Beschwerden waren gering und bestanden in einem Gefühl von Beißen und Verstopftsein in der Nase. An Nase und Oberlippe traten Knötchen auf, die trotz ärztlicher Behandlung immer weiter um sich griffen. Auf Anraten ihres Arztes kam Patientin schließlich in die hiesige Chirurgische Klinik, wo infolge der weiten Ausbreitung des Lupus im Dezember 1910 die ganze Nase und ein Stückchen der Oberlippe entfernt werden mußten. Am 4. II. 13 kommt Patientin wieder in die Chirurgische Klinik zwecks Neubildung der Nase.

Status:

Große Frau von blasser Gesichtsfarbe, in reduziertem Ernährungszustand. Die Untersuchung der inneren Organe ergibt eine geringe Dämpfung über beiden Lungenspitzen mit vereinzelten Rasselgeräuschen. Die Untersuchung der übrigen Organe ergibt keine Besonderheiten.

Lokaler Befund:

Die ganze knorpelige und knöcherne Nase ist entfernt, ebenso ein kleines Stückchen aus der Oberlippe. Lupusknötchen sind nirgends nachzuweisen.

15. II. 13. Operation in Narkose. Quersincision über dem linken fünften Rippenknorpel. Aus dem Sternum und den beiden

fünften Rippenknorpel wird eine kreuzförmige Knorpelknochenlamelle gebildet von 8 cm Gesamtlänge. Diese Spange wird unter die Haut des linken Oberarmes implantiert.

12. II. 13. Die Fäden werden entfernt. Die Heilung der Armwunde erfolgte per Primam intentionem. An der Brustwunde hat sich ein Haematon gebildet.

10. 3 13. Die Brustwunde reinigt sich langsam. Das Knochenknorpelgerüst ist am Arm fest eingeheilt.

19. III. 13. Operation in Lokalanaesthesie. Am linken Oberarm wird ein viereckiger, das Knorpelknochengerüst einschließender Haut-Fettlappen umschnitten, sodaß er nur distal in Verbindung mit der übrigen Haut bleibt. Die Wundflächen am Arm und an den Lappen werden mit T h i e r s c h'schen Läppchen gedeckt.

29. III. 13. Die Transplantationen sind gut angeheilt.

24 IV. 14. Die Ränder des Armlappens werden angefrischt und an die ebenfalls angefrischte Circumferenz der Nasenöffnung, aber nur an ihrem oberen Umfang angenäht.

16. IV. 13. Da der Lappen gut angeheilt ist, wird er teilweise von dem ernährenden Arm abgetrennt.

18. IV. 13. Der Lappen wird völlig durchtrennt und an die unteren Partien der Circumferenz der Nasenöffnung angenäht.

Die Nase sieht blaß aus, fühlt sich aber warm an. An der rechten Nahtlinie ist eine geringe Hautnekrose eingetreten.

12. 5. 13. Die Nase fängt an zu schrumpfen; ihre Farbe ist nicht mehr so blaß. Die Hautnekrose ist abgestoßen.

20. V. 13. Die Nase scheint gut ernährt zu sein. Sie ist noch weiter geschrumpft.

31. V. 13. Operation in Lokalanästhesie. Da der Nasenrücken etwas eingesunken ist, wird die Narbe am oberen Nasenansatz durchtrennt und mittels eines Elevatoriums der Nasenrücken gehoben. Derselbe wird mittelst Draht an das Periost des Stirnbeins befestigt, die Haut vernäht.

6. VI. 13. Durch die letzte Operation hat die Nase eine bessere Form erhalten.

9. VI. 13. Die Nasenöffnungen werden täglich bougiert.

14. VI. 13. Die Patientin wird auf 14 Tage nach Hause entlassen.

30. VI. 13. Die Patientin wird zwecks Korrektion der Plastik wieder in die Klinik aufgenommen. Der Status ist im allgemeinen unverändert: der zur Nasenbildung transplantierte Lappen ist gut angeheilt geblieben. An der Vereinigungsstelle am Nasenrücken befindet sich noch ein kleiner Schorf. Die Nasenlöcher sind noch nicht gebildet, der Lappen reicht noch überhängend auf die Oberlippe herab. Am 2. VII. 13 Bildung des Septums und der Nasenlöcher.

8.VII.13.—25. VII. 13. Die Nasenöffnungen werden täglich bougiert.

26. VII. 13. Nach Anfrischung beider Nasenflügel werden sie weiter lateralwärts versetzt. Das Nasenseptum wird mit der Haut der unteren Nasenöffnung vernäht. Die Oberlippe wird dicht unterhalb des Nasenansatzes quer durchtrennt und in der Längsrichtung vernäht, wodurch eine Verlängerung der zu kurzen Oberlippe erzielt wird. Die Nasenöffnungen werden mit Vioformgaze tamponiert.

28. VII. 13. Ersatz der Vioformgazetampons durch Elfenbeinröhrchen.

28. VII.—23. VIII. 13. Alle zwei Tage wird der Verband und die Elfenbeinröhrchen gewechselt. Die Nasenöffnungen sind gut durchgängig.

8. VIII.—23. VIII. 13. Beim Verbandwechsel wird das Septum mit einer Gefäßnahtklemme mehrere Minuten lang komprimiert.

23. VIII. 13. Die Patientin wird nach Hause beurlaubt.

27. VIII. 13. Patientin kommt zur weiteren Behandlung wieder. Die Nase ist seit der Entlassung bedeutend geschrumpft, sie ist nur noch von vorn betrachtet etwas zu breit. Die Nasenöffnungen sind gut durchgängig.

5. X. 13. Anfertigung eines Kompressionsapparates nach Joseph.

25. X. 13. Die Breite der Nase hat bedeutend abgenommen; in die Nasenöffnungen werden dreieckige Röhrchen eingeführt.

9. XI. 13. Patientin wird auf Wunsch auf 4 Wochen nach Hause entlassen mit der Anweisung, den Kompressionsapparat nachts zu tragen.

11. 12. 13. Die Patientin stellt sich wieder vor. Die Breite der Nase hat noch mehr abgenommen, sodaß eine weitere operative Verbesserung nicht notwendig erscheint. Es ist zu hoffen, daß die Breite der Nase noch mehr abnehmen und das noch etwas plumpe Aussehen sich verlieren wird. — Das Resultat kann auch hier als ein gutes angesprochen werden.

Die beigefügten Zeichnungen sind halb schematisch nach Operationen an der Leiche ausgeführt.

Auch bei diesen Operationen an der Leiche zeigte sich, daß die Bildung des kreuzförmigen Knochenknorpelstückes, die auf den ersten Blick vielleicht etwas schwierig erscheint, verhältnismäßig leicht ist. Eine Splitterung tritt selbst an der Leiche, wo ja der Knochen viel spröder ist wie beim Lebenden, nicht ein.

Es wurde an der Leiche auch versucht, den zur Transplantation benutzten Lappen, noch während er an

dem distalen Ende mit dem Arm in Verbindung steht, nasenförmig zu gestalten, was sich beim Lebenden besonders empfehlen dürfte, da eine Modellierung der Nase, solange sie noch nicht angeheilt ist, viel leichter auszuführen ist.

Zu diesem Zweck wurde der Lappen so gefaltet, daß er nasenähnliche Gestalt bekam. Um ihn in dieser Stellung zu erhalten, wurde oberhalb der beiden Querbalken des Kreuzes eine Naht gelegt und beiderseits über dünnen Elfenbeinstäbchen geknüpft. Die Naseninnenfläche wurde mit Gaze austamponiert, um ein zu starkes Aneinanderrücken der Nasenflügel zu verhindern. Durch diese Naht und den Druck der Elfenbeinstäbchen können die an der normalen Nase vorhandenen seitlichen Furchen ausmodelliert werden. (Bild 4.)

Eine zweite Naht, die vom Septum nach dem Nasenrücken geht, und hier geknüpft wird, hält das Septum in der Lage, die es später einnehmen soll.

Verfasser versuchte ferner an der Leiche die oben genannte Hölländersche Methode, die Nasenbildung aus der Brusthaut ohne Zwischenstation, mit dem Königschen Verfahren zu kombinieren. Zu diesem Zwecke wurde das Knochenknorpelkreuz von dem Hautschnitt aus, der den Zugang zum Brustbein ermöglichte, unter die Hant gebracht. Die Haut über dem Kreuz wird umschnitten und unter der Hochbindung der Mamma an den Nasendefekt angenäht. (Bild 5.)

Die Größe des zu transplantierenden Lappens muß vor der Ueberpflanzung genau bestimmt werden. Vorbedingung ist, daß der Lappen nicht zu klein gebildet wird. Er muß so groß sein, daß er ohne starke Beugung des Kopfes gut bis an den obersten Nasendefekt reicht.

Wenn die Hölländersche Methode Vorteile vor dem modifizierten italienischen Verfahren haben soll — diese Vorteile beruhen z. T. doch in der Vermeidung des Hochbindens des Armes — so muß unbedingt der Hautlappen so groß sein, daß die Beugung des Kopfes eine minimale

und somit gut erträgliche wird, während sie sonst qualvoller wie die elevierte Haltung des Armes sein kann.

Grade aus diesem Grunde wird das Holländer-Königsche Verfahren nur bei Patienten mit gut ausgebildeter Mammae, vor allem also bei Frauen und kräftigen Männern anwendbar sein; in diesen Fällen werden sich aber sicher mit dem Holländerschen Lappen, wenn er eine dauernde Stütze durch das Königsche Gerüst erhält, gute Erfolge erzielen lassen.

Meinem hochverehrten Lehrer,

Herrn Prof. Dr. F. König,

bin ich für die Ueberlassung des Materials und für seine gütige Unterstützung meiner Arbeit zu großem Danke verpflichtet.

Die Zeichnungen sind von einer Kollegin, Fräulein Dr. E. Berling, angefertigt, der ich auch an dieser Stelle meinen besten Dank ausspreche.

Fig. 4

Fig. 5

I.

II.

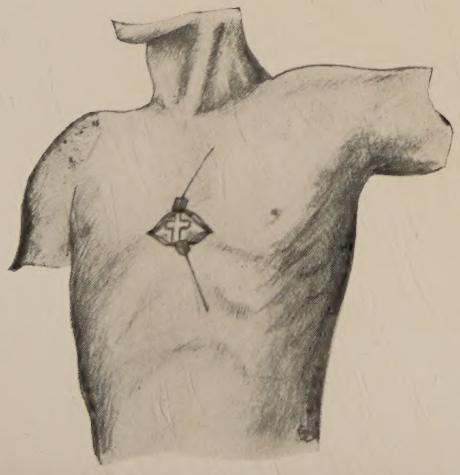

Fig. 1

Fig. 2

Fig. 3

Literatur.

H. Assum, Ueber Rhinoplastik. Dissertation, 1900.

H. Bell, Die Rhinoplastik aus dem Arm. 1901.

A. Bommes, Ueber Plastik mit gestielten Lappen von entfernten Körperteilen. 1906.

Dreesmann, Beiträge zur Rhinoplastik. Zentralblatt für Chirurgie, 1902.

v. Eiselsberg, Archiv für klinische Chirurgie, Bd. 64.

Habs, Ein Fall von totaler Rhinoplastik aus dem Arm. Münchener med. Wochenschrift, 1909.

Handbuch der praktischen Chirurgie. Band 1, 1900.

Hildebrand, Die Entwicklung der plastischen Chirurgie, 1909.

Holländer, Ein dritter Weg zur Rhinoplastik. Münchener med. Wochenschrift, 1913.

Israel, Totale Rhinoplastik mittels eines Hautknochenlappens aus dem Vorderarm. Archiv für klinische Chirurgie, Bd. 53.

Kausch, Kongreß der deutschen Gesellschaft für Chirurgie 1904. Zentralblatt für Chirurgie, 1904, Beilage.

W. Knüppel, Ueber einige Fälle von Rhinoplastik. 1899, Dissertation.

F. König, Lehrbuch der speziellen Chirurgie. 6. Auflage.

Küster, Rhinoplastik aus dem Arm. Archiv für klinische Chirurgie, Band 53.

Leischner, Erfahrungen über Rhinoplastik. Archiv für klinische Chirurgie, Bd. 84.

Lexer, Zur Gesichtsplastik. Archiv für klinische Chirurgie, Bd. 92.

Mandry, Rhinoplastik mittels direkter Einpflanzung eines Hautperiostknochenlappens aus der Schlüsselbeinschultergegend. Beiträge zur klin. Chirurgie, Bd. 57.

Rosenstein, Münchener med. Wochenschrift, 1913.

Steintal, Rhinoplastik aus der Brusthaut. Beiträge zur klinischen Chirurgie, Bd. 29.

Watts, Rhinoplastry by means of one of the fingers Annals of surgery, 1910.

Wolkowitsch, Zur Frage der Rhinoplastik. Archiv für klinische Chirurgie, Bd. 93.

Wreden, Russhiy Wratsch 1902, rezensiert im Zentralblatt für Chirurgie.

Zeis, Die Literatur und die Geschichte der plastischen Chirurgie, 1863.

Lebenslauf.

Ich, *Walter Kurt Hoffmann* bin geboren am 30. Juni 1890 in Baden-Baden als Sohn des Hofapothekers Dr. *Curt Hoffmann* und seiner Ehefrau *Elisabeth* geb. *Rieffel*. In Baden-Baden besuchte ich Vorschule und Gymnasium und bestand im Juni 1908 daselbst das Abiturientenexamen. Ich widmete mich dem Studium der Medizin und verbrachte die ersten drei Semester an der Universität Freiburg. Das vierte und fünfte Semester studierte ich in Heidelberg, wo ich im Februar 1910 das Physikum bestand. Während der folgenden Zeit studierte ich je ein Semester an den Universitäten Marburg, München, Freiburg. Seit dem Winter-Semester 1912/13 studierte ich wieder in Marburg, wo ich am 9. Dezember 1913 das medizinische Staatsexamen bestand.

Meine medizinischen Lehrer waren:

in Freiburg:

Aschoff, Axenfeld, De la Camp, Gaupp, Himstedt, Keibel, Kraske, Krönig, Moraritz, Wiedersheim.

in Heidelberg:

Braus, Curtius, Fürbringer, Goeppert, Kossel, Lenard.

in München:

Amann, von Angerer, Döderlein, von Müller, Gebele, Pfaundler.

in Marburg:

v. Behring, Bielschowsky, Bonhoff, Friedrich, Gasser, Gürber, Hecker, Hohmeier, Jores, König, Matthes, Müller, Schmidt, Tuczek.